

# Universitätsklinikum Schleswig-Holstein (UK S-H) Prostataleiden – Urologen am UK S-H

## HistoScanning™ verbessert Therapieplanung bei Krebspatienten

Eine neue Technologie für die verbesserte Erkennung von Krebsverdächtigen Bezirken in der Prostata, das HistoScanning™, wurde erst vor wenigen Wochen erfolgreich an der Kieler Universitätsklinik eingeführt (die KN berichteten: Kieler Nachrichten/Segeberger Zeitung vom 11.09.2010). Nun erobert dieses innovative Bildgebungsverfahren auch die Therapieplanung bei Patienten, in denen der Krebs bereits diagnostiziert wurde. Prof. Dr. K.-P. Jünemann und seine Kollegen setzen die brandneue Methode gezielt vor Prostataoperationen ein, um mit noch größerer Präzision arbeiten zu können.

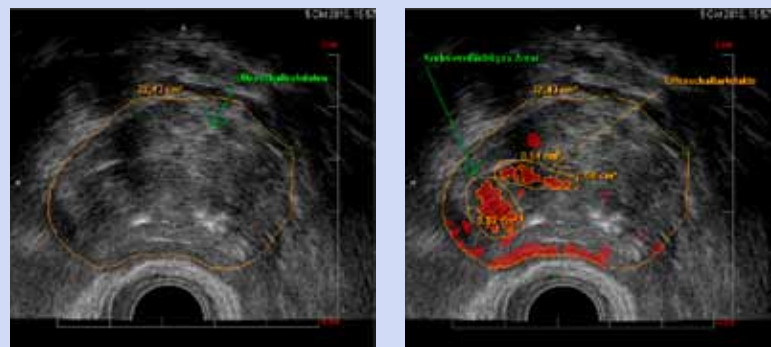
### Gewusst wo

Bislang stellte es das größte Hindernis dar, dass der Tumor nur unzureichend dargestellt werden konnte. Auf dem hoch auflösenden HistoScanning™-Bild hingegen erkennt der Arzt die genaue Lage des Tumors sowie dessen Ausdehnung. Das erleichtert den chirurgischen Eingriff, weil die kritischen Zonen, an denen die zu vermutenden Krebszellen nah an relevante anatomische Strukturen heranreichen, wie Schließmuskel oder potenziell steuernde Nervenfasern, sichtbar gemacht werden. So kann der Chirurg gerade an diesen wichtigen Stellen extreme Vorsicht walten lassen. „Mit Hilfe dieses Verfahrens können wir das Risiko bleibender Nebenwirkungen wie Harninkontinenz, Impotenz oder das Zurücklassen von Tumorgewebe auf ein Minimum reduzieren. Zu wissen, wo und wie der Krebs in der Prostata gewachsen ist, seine Position genau zu kennen, versetzt mich in die Lage, noch sicherer und präziser zu operieren“, sagt Prof. Dr. K.-P. Jünemann, Direktor der urologischen Universitätsklinik am Campus Kiel.

### Vielversprechende wissenschaftliche Ergebnisse erwartet

Vor diesem Hintergrund kommt HistoScanning™ zur Prostatakrebsdiagnostik und nunmehr auch zu einer verbesserten und gesicherten

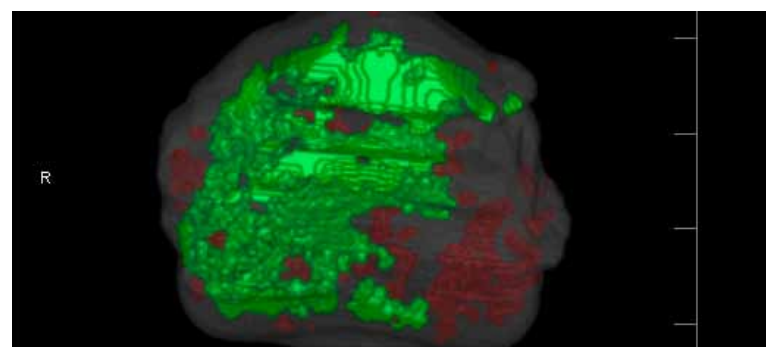
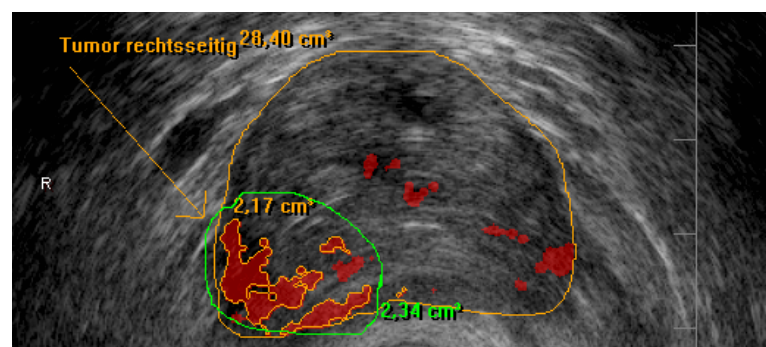
Beim **HistoScanning™** wird über eine in den Enddarm eingeführte fingerdünne Sonde, ohne Schmerzen für den Patienten, ein dreidimensionales Ultraschallbild der Prostata erstellt. Das Besondere an diesem Verfahren liegt in der anschließenden Auswertung der Bilddaten mit Hilfe modernster Computertechnik: Das HistoScanning™-System markiert tumorverdächtige Areale farblich und macht somit Veränderungen im Prostatagewebe präzise und zuverlässig sichtbar.



Herkömmliches Querschnittsbild der Prostata (Rohdatenwiedergabe) ohne auffälligen Befund. Daneben rot markiert und gelb umfahren die auffälligen Krebsverdächtigen Areale, auf der rechten Seite der Prostata gelegen. Diese tumorverdächtigen Areale können gezielt punktiert und histologisch ausgewertet werden.

OP-Planung in jeder Beziehung dem Patienten zugute. Dabei haben die Urologen an der Universitätsklinik in Kiel den Anspruch, die Technologie wissenschaftlich weiter zu überprüfen. Sie gehen der Frage nach, ob das HistoScanning™-System tatsächlich immer genau die Vorhersage der Tumorklassifikation zulässt, indem sie die erhobenen Ultraschall- und HistoScanning™-Befunde mit der späteren Histologie des Präparates (Gewebeschnitte) vergleichen. „Die ersten Ergebnisse sind überaus beeindruckend“, sagt Jünemann, „eine derart detaillierte Darstellung der tumortragenden Bezirke innerhalb der Prostata und deren Übereinstimmung mit dem histologischen Ergebnis sind absolut überzeugend.“ Deshalb erhält praktisch jeder Patient, der zur Operation in die urologische Universitätsklinik eingewiesen wird, vor dem Eingriff eine HistoScanning™-Untersuchung seiner Prostata.

So auch Herr K. aus Celle, der mit einem Prostatakarzinom nach Kiel zur Operation kam. Voruntersuchungen wie der Tastbefund und der herkömmliche Ultraschall ergaben, dass der Patient nicht nervenschonend zu operieren sei. Durch die HistoScanning™-Bilder konnte der Operateur Jünemann dann unerwartet doch das linke Nervenbündel erhalten. Die Histologie zeigte zudem, dass kein Tumorrest hin-



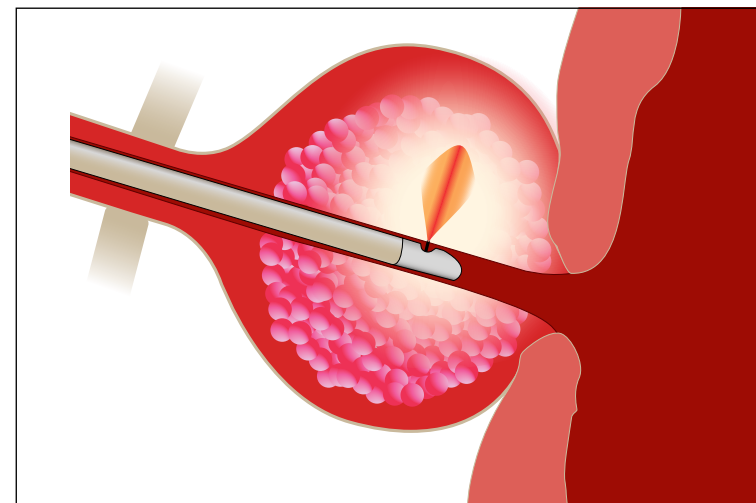
Querschnitt des Ultraschallbildes mit HistoScanning™-Befund, der eine rechtsseitige Tumorbildung der Prostata zeigt. Darunter das 3-dimensionale Bild der zusammengesetzten Querschnitte von unten betrachtet, welches eine Tumorausdehnung (grün) über die gesamte rechte Prostatahälfte zeigt. Linksseitig kein bzw. kaum Tumor, somit Nervenerhalt möglich.

terlassen wurde (siehe Abb. oben). In ca. sechs Monaten, so schätzen die Kieler Universitätsurologen, werden genaue Zahlen vorliegen. HistoScanning™ führt zum Paradigmenwechsel in der Prostatakrebstherapie. „Wenn bereits in wenigen Monaten die Ergebnisse vorliegen, wissen wir, wie gut wir wirklich sind. Ich prognostiziere, dass wir keinen Patienten mehr ohne vor-

hergehende HistoScanning™-Untersuchung operieren werden“. Dass dieses System auch für die Planung einer Strahlentherapie interessant ist, liegt auf der Hand. Die Klinik für Urologie und Kinderurologie wird untersuchen, was verbessert werden kann und wie hilfreich dieses Verfahren in Kombination mit der Bestrahlungstherapie ist.

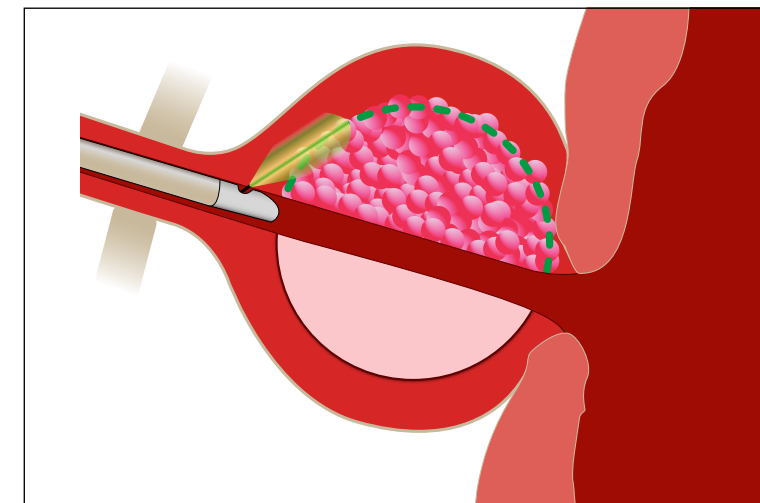
# setzen auf Präzision

## Neue Lasertechnik bei gutartiger Prostatavergrößerung



Darstellung der Laserbehandlung der Prostata

a) Mittels Vaporisation (Gewebeverdrängung) wird das Prostatagewebe nach und nach verdampft, bis eine ausreichend große Höhle zurück bleibt, durch die der Patient problemlos urinieren kann.



b) Im Gegensatz zur Gewebeverdrängung wird bei der neu entwickelten Technik das gewucherte gutartige Prostatagewebe mit dem Laserstrahl präzise ausgeschnitten und das gewonnene Gewebe in kleinen Portionen entfernt. Dieses Verfahren ist insbesondere für große Prostataerkrankungen geeignet.

Nicht nur im Bereich bösartiger Veränderungen an der Prostata hat die Kieler Universitätsklinik Fortschritte erzielt. Auch die gutartige Prostatavergrößerung befindet sich schon seit einigen Jahren im besonderen Fokus der dortigen Urologie. Ausgehend von der Einführung der Grünlicht-Lasertherapie (GreenLight™) bereits 2005, begleitet die Klinik nunmehr seit langem aktiv die Weiterentwicklung dieser Technik. Dies erfolgt sowohl durch die stete Bereitstellung der neuen Lasersysteme, als auch durch den wissenschaftlichen Umgang mit diesen Verfahren. „Im Vergleich zur Lasertherapie der Anfangsjahre kann heute das Verfahren immer mehr Patienten zugänglich gemacht werden. Besonders zu begrüßen ist daher auch die Einführung des neuen, leistungsstarken XPS-Lasers, der zu einer weiteren Steigerung der Effektivität führen wird“, berichtet Oberarzt Dr. M. Hamann. „Bereits heute können wir durch eine spezielle Schnittführung mit dem Laser deutlich mehr störendes Prostatagewebe abtragen und gleichzeitig Proben zur nachträglichen Untersuchung gewinnen.“ Funktionierte der Laser anfangs auf Basis reiner Vaporisation (Gewebeverdrängung), ist nun auch ein Ausschnei-

den der gewucherten Prostataerkrankungen möglich.

Der Operateur kann dadurch in kürzerer Zeit, gleichzeitig aber mit größerer Präzision vorgehen. Durch die Probenentnahme lassen sich zudem bösartige Wucherungen histologisch sicher identifizieren bzw. ausschließen. Die erweiterte Methodik bietet ebenfalls den Vorteil, dass auch große Prostataerkrankungen behandelt werden können und dadurch eine offene Operation immer seltener erforderlich ist.

### Volkskrankheit Prostatasyndrom

Die gutartige Prostatavergrößerung stellt eine der häufigsten Erkrankungen beim Mann dar. Bei 25 % bis 30 % der Männer ist eine Behandlung erforderlich, weil Symptome wie Beschwerden beim Wasserlassen, häufige nächtliche Toilettengänge und unkontrollierter Harndrang auftreten. Da die Prostata die Harnröhre umschließt, kann sie diese bei einer entsprechenden Größenzunahme deutlich einengen. Doch nicht immer ist eine übermäßige Gewebewucherung als Ursache des Prostatasyndroms auszumachen. Vielfach verursachen altersbedingte Veränderungen des Nervensystems auch auf der Ebe-

ne von Prostata und Blase ähnliche Beschwerden. Ein Gewebeabtrag an der Vorsteherdrüse kann in diesen Fällen möglicherweise nicht zu dem gewünschten Erfolg führen. Den operativen Fortschritt ergänzend, bleiben daher auch medikamentöse und minimalinvasive Therapieoptionen (kleinstmögliche operative Eingriffe) im Fokus der Kieler Klinik. Neben der herkömmlichen medikamentösen Therapie der Prostata

ergeben sich aus der Kombination verschiedener Medikamente erfolgreiche Behandlungsmöglichkeiten. Vielversprechend ist auch die in Studien kontrollierte Anwendung neuer Präparate, wie beispielsweise dem Botulinumtoxin. Das weit gefächerte Therapiespektrum wie auch die differenzierte Diagnostik der Universitätsklinik kommen hier wesentlich zum Tragen.

Autor: M. Devulder

Klinik für Urologie und Kinderurologie  
Universitätsklinikum  
Schleswig-Holstein,  
Campus Kiel



Prof. Dr. K.-P. Jünemann  
Arnold-Heller-Str. 3,  
Haus 18,  
24105 Kiel  
[www.urologie-kiel.de](http://www.urologie-kiel.de)

Allgemeines Sekretariat/  
OP-Termine/Anmeldung HistoScanning™  
(Frau Prien):  
Tel.: ++49/ 0431-597-4413  
Fax: ++49/ 0431-597-1957

Vorzimmer des Direktors  
(Frau Graf):  
Tel.: ++49/ 0431-597-4411  
Fax: ++49/ 0431-597-1845

Pressekontakt  
(Frau Devulder):  
Tel.: ++49/ 0431-597-4412  
Fax: ++49/ 0431-597-1845